



# Этиологическая роль *Helicobacter spp.* в желудочно-кишечной патологии собак и кошек

Н.В. ЛАБУТИНА, А.В. ЧЕРНОВ, ветеринарные клиники «Эндовет», г. Курган

Первые сведения о наличии спиралевидных бактерий *Helicobacter pylori* в желудке домашних животных, в частности собак, относятся к 1874 г. Позже было доказано, что эти бактерии могут передаваться собакам и кошкам при контакте с мышами или их поедании. Обнаружение в 1984 г. связи хеликобактериоза с гастритами и язвами желудка у человека привело к фундаментальным изменениям в понимании природы желудочно-кишечных заболеваний (5). К настоящему времени опубликовано огромное количество работ, посвященных проблеме хеликобактериоза.

**В**оспаление слизистой оболочки желудка, вызванное хеликобактером, составляет около 90% всех форм гастритов человека (3, 5). В настоящее время все больше исследователей склоняются к мысли о роли данной бактерии в возникновении морфологических изменений в слизистой оболочке желудка, в том числе атрофии и метаплазии (3, 4).

Несмотря на важную роль, которую эти бактерии играют в возникновении болезней у людей, очень мало сведений о взаимосвязи между *Helicobacter* и заболеваниями желудка и кишечника у кошек и собак. Поэтому диагностика хеликобактер-ассоциированных заболеваний в ветеринарии остается трудной и до сих пор не решенной проблемой.

В настоящее время известно более 29 видов представителей рода *Helicobacter*. В желудках собак и кошек были обнаружены следующие виды: *H. felis*, *H. heilmannii*, *H. bizzozeronii*, *H. bitis* у собаки; *H. felis*, *H. heilmannii*, *H. pylori* у кошки. Хотя эти бактерии связаны с желудком, некоторые виды могут заселять кишечник и печень (2). Инфекция видами *Helicobacter*, по

данным некоторых исследователей, широко распространена среди собак и кошек (75-82%). В отечественной литературе имеются единичные сообщения о наличии возбудителя у домашних животных. По данным Н.Ю. Садовниковой и др. (1999), у 58,3% собак с функциональными нарушениями желудочно-кишечного тракта и без них были обнаружены и идентифицированы бактерии *H. pylori*. Истинные масштабы распространения инфекции среди домашних животных неизвестны, т.к. была осмотрена лишь малая часть животных. Огромный интерес к хеликобактериозу стимулировало появление различных методов его диагностики, подразделяющихся на прямые и косвенные. Прямые методы позволяют непосредственно выявить патоген, косвенные методы регистрируют последствия его персистенции в организме животного (1, 2).

## Цели исследования

Изучение распространения хеликобактерной инфекции среди домашних животных (кошек, собак) и анализ методов ее диагностики.

## Материалы и методы

Материалом для исследования служили домашние животные (собаки и кошки), поступившие в ветеринарную клинику «Эндовет» с клиническими признаками дисфункций желудочно-кишечного тракта. Фиксировались жалобы, данные анамнеза, клинические проявления и физикальные данные о заболевании.

Инвазивные тесты включали анализ материалов биопсии, полученных в процессе эндоскопии, проводимой для определения источника жалоб. Для обнаружения в биопсийном материале видов *Helicobacter* применялись тесты на уреазу, микробиологическое культивирование и окрашивание мазков по Граму для световой микроскопии и бактериоскопии (использовали стандартное окрашивание гистологических срезов). Для достоверного суждения о наличии *H. pylori* необходимо использование как минимум двух различных методов морфологического исследования — эндоскопии, бактериоскопии — и гистологического метода.

Выполнено целенаправленное комплексное исследование на предмет хеликобактериоза у 728 животных с диспептическим синдромом, среди них 243 кошки и 485 собак. Произведено 633 пробы крови для ИФА, 238 микроскопий мазков, 103 гистологических и сканирующих электронных исследования образцов (рис. 1, 2; рис. 3-5 на цветной вкладке), полученных при фиброгастроскопии и хирургическом вмешательстве, 42 бактериологических




Рис. 1. Электронная микроскопия материала биопсии слизистой оболочки желудка собаки. Значительное уплотнение поверхностного эпителия, в строге умеренно выраженный отек, разрастание ретикулярных волокон при хроническом течении гастрита

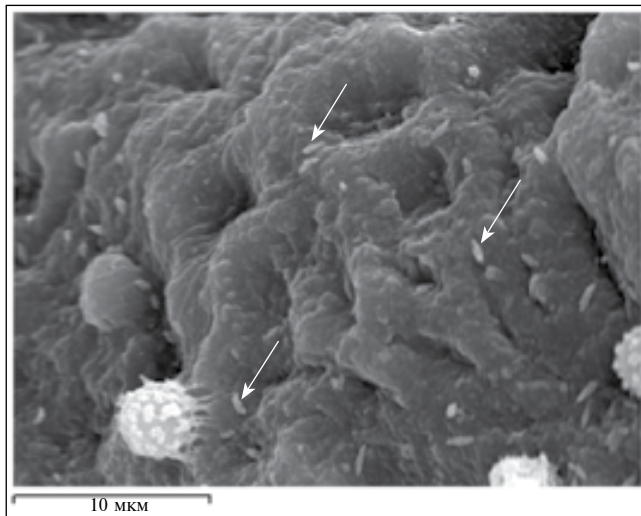


Рис. 2. Электронная микроскопия при хеликобактер-ассоциированном гастрите. Хеликобактер указан стрелками. Умеренная лейкоцитарная инфильтрация («шиповатые лейкоциты») слизистой оболочки желудка собаки

исследования. Кроме того, у 106 животных проведены экспресс-тесты урезной активности субстрата образцов, полученных с помощью биопсии (рис. 6 на цветной вкладке).

### Результаты исследования

Выделены следующие особенности клинических проявлений хеликобактериоза. При остром хеликобактер-ассоциированном гастрите заболевание манифестировалось внезапно возникшей рвотой и, в зависимости от его тяжести, наблюдали анорексию, болезненность брюшной стенки, сонливость и обезвоживание. Пальпация живота нередко провоцировала боли и рвоту. Отмечали полидипсию, приводившую к усиленной рвоте и еще более быстрой потере жидкости и электролитов.

При хроническом процессе рвота была непостоянной, обычно один раз в день, были возможны многодневные промежутки, причем часто отсутствовала связь между рвотой и приемом корма или питья. Признаки обезвоживания и потери электролитов отсутствовали. Аппетит был чаще сохранен. Боли в эпигастрии отмечали при глубокой пальпации живота.

Следует подчеркнуть, что строго патогномичных симптомов обсуждаемой инфекции до настоя-

щего времени не выделено, поэтому решающее значение приобретают прямые и косвенные методы диагностики хеликобактериоза, помогающие подтвердить или опровергнуть факт ее наличия.

Признаки гастритов наблюдали лишь у некоторых собак и кошек. У многих животных, несмотря на инфекцию, клинические признаки отсутствовали.

Эндоскопическое исследование позволяет выделить две группы больных животных с хеликобактер-ассоциированным гастритом:

- с острой формой, преимущественным поражением пилорического отдела;
- с хронической формой, распространением процесса в кардиальный отдел желудка.

Преимущество гистологического метода заключается в возможности определения не только хеликобактера, но и характера воспалительных изменений слизистой оболочки различных отделов желудка.

Для более детального исследования хеликобактерий в биопсийном материале кошек и собак использовали электронную микроскопию. Однако эта процедура занимает много времени, является достаточно дорогой и не обеспечивает точного установления вида хеликобактера.

Подтверждение и верификация инфицирования кошек и собак получены у 129 (17,7%) обследованных животных. По результатам исследований в программу лечения включались антибактериальные (доксциклин) и антисекреторные препараты (ранитидин, циметидин) для достижения эрадикации. Следует подчеркнуть достаточно высокую клиническую эффективность эрадикационной терапии, в результате которой достигнуто стойкое выздоровление у 117 из 129 пациентов (90,7%).

### Заключение

Несмотря на то что у кошек и собак установлен высокий уровень распространения хеликобактера, связь между его наличием и развитием желудочно-кишечных заболеваний до конца неясна. Изучение этой взаимосвязи у домашних животных осложняется присутствием не одного, а нескольких видов *Helicobacter* (*H. felis*, *H. pilori*, *H. heilmannii*, *H. bizzozeronii*, *H. bitis*) и, возможно, разной степенью их патогенности.

Изучение функциональных изменений (секреции желудочного сока и содержания сывороточного гастрина), выявленных у человека после заражения *H. pilori*, у кошек и собак пока не проводилось. Для верификации инфекции необходи-